

سرطان آلت تناسلی مرد

دکتر محمد حسن دیبا - دکتر عباس فیروز آبادی ۲

گزارش ۱۸ مورد طی ۱۰ سال اخیر در ایران و بررسی لیترا تورتیبی

از بخش آسیب‌شناسی دانشکده پزشکی تهران و مرکز تحقیقات سرطان بیمارستان پهلوی

مطالعه در سرطان آلت تناسلی مرد بخصوص از سه نظر قابل توجه است:

اول: مسئله شیوع این سرطان در مناطق مختلفه جهان بویژه از نظر رابطه آن با قوانین و دستورات مذهبی و سنت‌های اجتماعی.

دوم: رابطه آن با اسمگما (Smegma) که خاصیت سرطانی زائی آن به ثبوت رسیده است.

سوم: طبقه بندی و انواع هیستولوژیکی این ضایعه.

نظر اساسی در این مختصر، گزارش ۱۸ مورد سرطان آلت تناسلی مرد که مورد مطالعه نویسنندگان قرار گرفته است و همچنین بررسی لیترا تورتیبی در این زمینه میباشد.

موارد مورد گزارش بیمارانی بود، اندک طی ده سال اخیر در بخشهای جراحی بیمارستان

های وابسته به دانشکده پزشکی تهران تحت عمل جراحی قرار گرفته اند.

در کلیه موارد مطالعه هیستولوژیکی انجام شده است. و مدارک آنها در بخش‌های

آسیب‌شناسی دانشکده پزشکی و مرکز تحقیقات سرطان بیمارستان پهلوی موجود میباشد (۳).

بنظر میرسد که سرطان آلت در سال کنین ممالک راقی بندرت مشاهده می‌گردد. Davies باستناد

گزارش سازمان بهداشت جهانی منتشره در سال ۱۹۶۲ بر اساس گزارشات مراکز تحقیقاتی

سرطان بین ملل اروپائی و امریکائی، کشور نروژ را نمونه قرار داده و گزارش میدهند که این

سرطان فقط یک درصد از تومرهای دستگاه تناسلی مرد را تشکیل میدهند. همچنین Shabad

۱- استاد یار پاتولوژی دانشکده پزشکی تهران

۲- استاد یار پاتولوژی دانشکده پزشکی تهران

۳- فقط یک مورد بیمار خصوصی است که مدارک آن توسط آقایان دکتر اسمعیل بهبهانی و دکتر

منصوری اطباء معالج تحت اختیار ما قرار داده شده است. ما بدینوسیله از این همکاران محترم جراح خود

تشکر می‌نمائیم.

از کلینیک اورولوژی بیمارستان Botkin مسکو از نظر شیوع این بیماری در جمهوری فدرا نیو روسیه در سال ۱۹۶۰ طبق آمار دقیق (۳/ درصد هزار جمعیت) بهمین نتیجه رسیده است. ارقام گزارش شده در مورد شیوع این بیماری نزد سلال آسیائی و افریقائی و امریکای لاتین زیادتر است. در آمار Bercovitz و Ngai ارقام ۱۲ تا ۲۰ درصد تومورهای دستگاه تناسلی سرد را تشکیل میدهد. Nath و Grewal این ضایعه را در شبه قاره هندوستان بین هندوها کسالتی شایع دانسته اند.

طبق گزارشات Dodge و Linsell در بیستمین شورای همگانی اورولوژیست های بریتانیای کبیر که سبنای آمارهای موجود در براکرت تحقیقاتی سرطان در Kampala و Nairobi تهیه شده است این بیماری را بین افریقائیان غیر مسلمان یوگاندا و کینیا بعنوان سوسین بیماری شایع بعد از لنفوم و سرطان گردن رحم بیان نموده است، و در حدود هشت درصد تومورهای تناسلی سرد را تشکیل میدهد.

آمار و مشاهدات روزانه کلینیک نشان میدهد که شیوع این عارضه نزد سلالی که اطفال پسر را در کودکی یاسنین اولیه بنا به او اسردینی یا سنت های قبیله ای (قبایل کنیائی) ختنه میکنند ایجاد کسالت را نادرتر میباشد. بطوری که از گزارشات طبی حاکی است نزد کلیه میان که بچه های خود را در ۵ سالگی روزهای اولیه ختنه می کنند شیوع این بیماری تقریباً هیچ است. از طرف دیگر بین سالی مسلمان که عمل ختنه طبق دستورات شرع قبل از سن بلوغ از جمله واجبات است این بیماری دیده میشود و شیوع آن بمراتب کمتر از سلال دیگری است که اصولاً نزد آنان عمل ختنه انجام نمیگیرد.

جانب اینجا است که در جوامع مسلمانی که از نظر سنت ختنه زودتر انجام داده میشود بازهم اسکان تظاهر بیماری کمتر از جوامع مسلمانی است که اطفال خود را در سنین بالاتر ختنه میکنند. در این مورد بهترین شاهد گزارش R. F. Tan جراح اورولوژیست مقیم Mcassar اندونزی است که بر سبنای بررسی ۴۸ مورد بیمار ان میباشد که به بیمارستان Stella Moria مراجعه کرده اند. بیش از ۹۰ درصد جمعیت این منطقه را مسلمانان و ده درصد بقیه را چینی های مهاجر تشکیل میدهد. در مسلمانان ختنه انجام می شود و در اقلیت چینی ختنه رایج نیست. با اینحال از نظر شیوع این ضایعه ما بین این دو گروه اختلاف چندانی مشهود نمی باشد.

آنچه در این گزارش قابل توجه است زمان ختنه در کودکان مسلمان میباشد که معمولاً بین سنین ۱۰-۵ انجام میگردد.

همچنین مسلمانان مقیم جمهوری قزاقستان شوروی که معمولاً پسر بچه‌های خود را در سن ۶-۴ سالگی ختنه مینمایند در عرض ۱۵ سال از ۷۱۹ تا ۱۹۶۲ فقط ۸۷ مورد از این بیماری گزارش شده است که فقط چهار مورد آن مربوط به مسلمانان بومی است که جمعاً ۳۶ درصد این منطقه را تشکیل میدهند.

Dodge با استفاده از آمار موجود در دفاتر مراکز تحقیقاتی سرطان در کشور کنیای افریقا که جمعیت آن اکثرآ مسلمان هستند بعلاوه قبائل غیرمسلمان این منطقه که ختنه کردن جزو سنن قبیله‌ای آنهاست بدین نتیجه رسیده است که شیوع سرطان آلت در این کشور کاملاً با آمار مشابه سلل پیشرفته اروپائی قابل مقایسه است و در همان حدود یک درصد از تومورهای دستگاه تناسلی مرد است.

پیشرفت بهداشت اجتماعی و وجود مراکز بهداشتی در نقصان این ضایعه کمک مؤثر دارد بطوری که Bercovitz در سال ۱۹۲۰ در ناحیه Hainan چین شیوع آنرا تا ۱۸ درصد از تومورهای تناسلی مرد گزارش داده است و همین محقق در ۲۰ سال بعد در همین محل تقلیل فاحشی مشاهده نموده و شیوع این سرطان را در حدود ۱۲ درصد یافته است.

از این سری ۱۸ مورد بیمار گزارشی ما ۱۴ نفر مسلمان، دو نفر عیسوی و دو نفر زرتشتی هستند چهار نفر عیسوی و زرتشتی ختنه نشده است و ۱۴ نفر مسلمان با اینکه تماماً ختنه شده میباشند. ولی عمل ختنه در سنین بالا انجام گرفته است (تابلو شماره ۱).

تابلو شماره (۱)

مذهب	تعداد	ختنه شده	ختنه نشده
مسلمان	۱۴	۱۴	—
مسیحی	۲	—	۲
زرتشتی	۲	—	۲
کلیمی	—	—	—
جمع	۱۸	۱۴	۴

بدر نظر گرفتن نسبت جمعیت از نقطه نظر مذاهب مختلفه در کشور ما بشمار میرسد که شیوع سرطان آلت بین فرق مختلف تقریباً بیک اندازه باشد (تابلو ۲).

تابلو شماره (۲)

مقدار جمعیت در ایران	مذهب
۲۰۰۳۴۸۰۳	مسلمان
۱۴۴۲۸۵	مسیحی
۸۲۱۹۲	کلیه‌می
۱۹۸۱۰	زرتشتی
۲۰۷۸۱۰۹۰	جمع

ما بین جمعیت مسلمان عمل ختنه بر خلاف کلیه‌میان در یک‌زدان مخصوص نیست و در کشور ما نسبت به سنت‌های محلی و فامیلی متفاوت است. ختنه‌گاه در همان روزها و هفته‌های اولیه پس از تولد کودک انجام میگیرد و گاه در سنین بالا حتی در سالهای قبل از بلوغ یعنی سبب ۱۰-۱۴ سال.


اما بطور کلی می‌توان گفت که کودک کان مسلمان اکثر از سه سالگی به‌الاختنه میشوند. ما در بررسی و مطالعه خود سرطان سرات را در بین کلیه‌میان ایران مشاهده نموده‌ایم و هم‌چنانکه قبلاً نیز متذکر شدیم گزارش دیگران حاکی از عدم وجود این سرطان در پیروان این مذهب است.

رابطه سرطان آلت تناسلی مرد با اسمگما

بطور کلی رابطه Phimosi یا تنگی پرپوس (Prepuce) با توره‌های آلت را بین ۶۰ تا ۸۰ درصد گزارش می‌کنند. Shabad این رابطه را بین بیماران که شخصاً مورد مطالعه قرار داده است در حدود ۶۷/۳ درصد یافته است. فیوموزیس مادرزادی در حدود ۲ درصد نوزادان پسر را تشکیل میدهد معمولاً اگر درجه تنگی زیاد نباشد در همان روزهای اول حیات ختنه انجام میگیرد. در موردی که فیوموزیس شدید نمی‌باشد از نظر کلینیک باین مسئله توجه میشود که پرپوس براحتی در پشت شیار Gland قرار نگرفته و در نتیجه یک حفره مجازی بنام Prerutial Cavity درست خواهد کرد. این حفره بحال احتباس Smegma خواهد شد.

بعلاوه Erection های مکرر فیزیولوژیک چه در سنین کودکی و چه در سنین بلوغ خصوصاً اگر با مقاربت‌های آلوده همراه باشد سبب Balanopostitis شده و در نتیجه شدت Phimosis می‌افزاید.

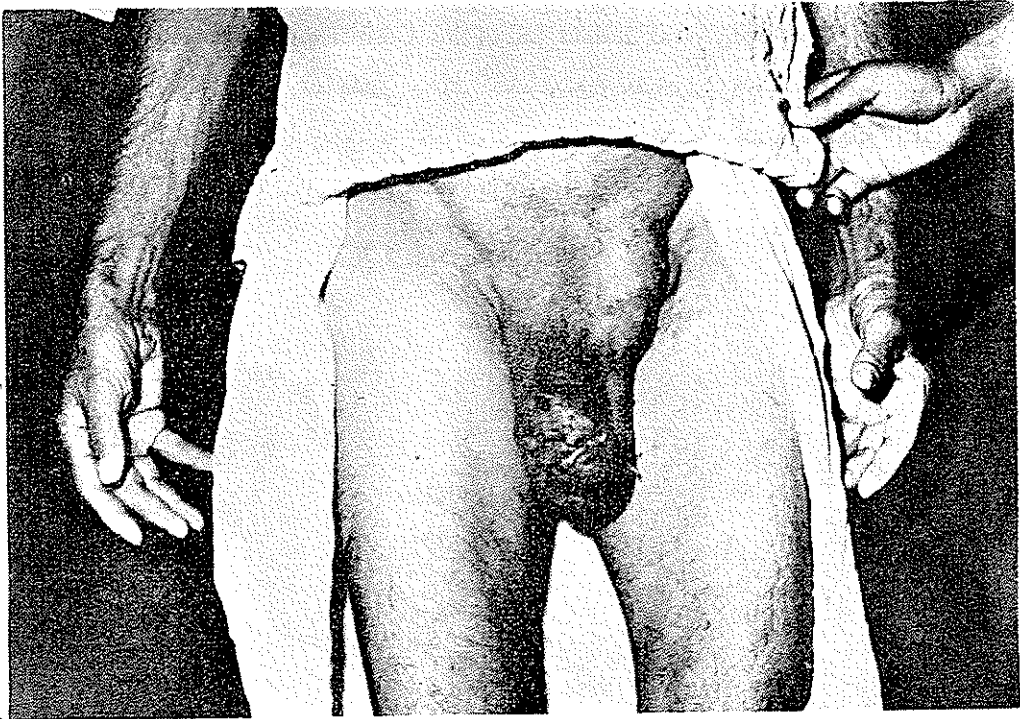
ندرت و یاعدم پیدایش سرطان آلت نزد سلل و اجتماعاتی که اطفال پسر را در سنین اولیه حیات ختنه میکنند محققین را بر آن داشته که در باره محتویات حفره پرپوس که همان اسمگما باشد بررسی بیشتر نمایند. بسبب اینکه اسمگماتنها آماده‌ایست که در شرایط معمول فیزیولوژیک در این حفره وجود دارد. سابق برای این چنین تصور مینمودند که این ماده توسط غده Tyson یگانه غدد موجود در ناحیه پرپوس تراوش می‌شود. اما بررسی‌های محققین در این زمینه و شاهدات Shabad در سالهای اخیر نشان داد که این ماده از اجتماع سلولهای گرانولر شاخی نشده (Non Cornified Granular Cells) تشکیل شده است که دارای Epithelial Structure میباشد. طبقه مالپیکمی لایه داخلی پرپوس کنده شده و در حفره پرپوس احتباس مییابد. برشهای هیستولوژیک از این ناحیه وجود تغییرات چربی در سیستوپلاسم و هسته سلولهای اپیتلیال (پوشش مالپیکمی) را نشان میدهد (شکل ۱).



تصویر میکروسکوپیک از برش پرپوس مرد ۲۲ ساله. در اینجا افزایش طبقه سلولهای مالپیکمی با تمایل به استئاله چربی در سیستوپلاسم و همچنین هسته‌های آنها مشاهده میشود. بدون اینکه تبدیل به طبقه شاخی گردند

تراکم این ماده در حفره پرپوس در روزهای اول تولد و همچنین سنین اولیه کودکی بیش از هر وقت دیگر است.

بکمک ماده اسمگما و همچنین اسمگمای تهیه شده از آلت تناسلی اسب توانسته اند در پوست حیوانات آزمایشگاهی مثل موش تومور سرطانی تجربی ایجاد نمایند. شاید استرولهای اسمگما (Smegma Sterols) بکمک میکروباکتريوم اسمگماتیس - (Myrobacterium Smegmatism) که همیشه در حفره پرپوس وجود دارد عمل سرطان زائی داشته باشد. محققین بیمارستان Botkin سسکود باره ایجاد سرطان تجربی در حیوانات آزمایشگاهی توسط ماده سرطان زائی (2) anthracene - dimethyl benz - 12-7 در محلول بنزول ۱/۱ تا ۱ درصد نیز ثابت بینماید که سرآلت بیش از هر جای دیگر در برابر سواد سرطان زا مقاوم است یا بعبارت دیگر این مقاومت شاید ناشی از مجاورت این بافت با عنصر سرطانی زای Smegma باشد. در ۲۰ خرگوش مورد تجربه ضایعات تومرال سرآلت دیرتر از نقاط دیگر ایجاد شده است.



ش ۲- کارسینومای سرآلت از نوع پاپیلر - بیمار ۶۰ ساله مسلمان (خسته شده) از بخش میزراه

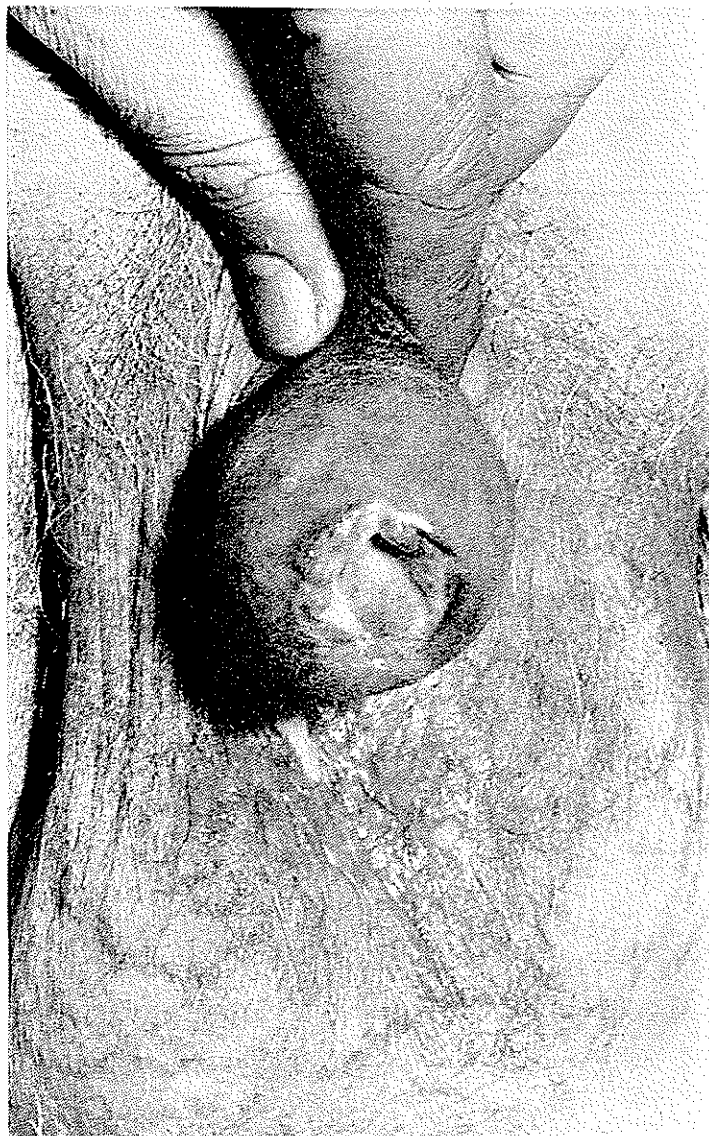
بیمارستان سینا

اولین مورد نئوپلاسم سرطانی (از نوع پاپیلر) تقریباً بعد از ۹ ماه ظاهر گردید در صورتیکه ضایعات تومرال پوستی نواحی دیگر آلت خیلی زود پدید آمد. در ۸ مورد از خرگوشهای مورد

تجربه فیموزیس مصنوعی قبلاً ایجاد شده بود. در این حیوانات زودتر از دیگران تظاهرات توموال در آلت تناسلی آنها ظاهر گردید.

پاتولوژی

از نظر شکل ماکروسکوپی سرطان سرآلت بدوشکل تظاهری نمی‌نماید - یکی شکل



ش ۳ - کارسینومای سرآلت از نوع زخمی - بیمار ۷۵ ساله مسیحی (خسته نشده) از بخش میزراه

بیمارستان سینا

زخمی Ulcerative و دیگر شکل جوانه‌ای Papillary. شکل‌های ۳ و ۲ که مربوط به بیماران سااست این دو نوع را بخوبی نشان می‌دهد.

در سری مورد گزارش ۱۴ مورد نوع زخمی و ۴ مورد نوع پاپیلر بوده‌اند که یکی از آنها را می‌توان از نوع Giant Condyloma دانست (تابلو شماره ۳).

تابلو شماره* (۳)

تعداد	نوع سرطان
۱۴	زخمی (Ulcerative)
۳	پاپیلر یا جوانه‌ای
۱	Hiant Condylomatous
۱۸	جمع

از نظر هیستولوژی یک تومورهای سرآلت اکثراً از نوع اپیدریمیک هستند. این تومورها را می‌توان به سه دسته تقسیم کرد: ۱- Intradermal Carcinoma و یا کارسینوم In Situ که در واقع به Bowen's Disease شباهت دارد.

Cipallaro و Mackee نوعی از این تومور را تحت عنوان Erithroplasia شرح داده‌اند که بصورت لکه‌های صورتی رنگ یا مخملی درخشان سرآلت ظاهر می‌شود همچنین این ضایعه در اطراف دهان و مهبل هم دیده می‌شود. این تومور از نظر هیستولوژیکی در واقع ضایعات- Diskeratotic و افزایش طبقه شاخی است که اسکان پیشرفت و تبدیل به سرطان مهاجم را دارا می‌باشد.

۲- نوع مهاجم (Squamous Cell Carcinoma) یا سرطان حقیقی هم چنانکه از اسم آن هویداست در این نوع سلول‌های نئوپلاستیک طبقه بازال را پاره کرده و انفیتراتسیون توده‌های سلول سرطانی در عمق درم و عناصر عروقی متشکله‌آلت دیده می‌شود.

تومورهای بدخیم سرآلت اکثراً از این نوع می‌باشد.

۳- نوع کارسینوم بازوسلولر (Basal Cell Carcinoma) که نادر است و فقط یک مورد از آنرا مشاهده نمودیم (تابلو شماره ۴).

Moore و Dixon، Willis ضایعه Condylomata Accuminata که نام دیگر آن Veneral Warts است یک ضایعه با اصطلاح Tumor - Like و یا Pseudotumor می‌دانند و معتقدند علت پیدایش آن یک ویروس باشد.

تابلو شماره ۴

نوع سرطان	تعداد
کارسینومای اسپینوسلولر انفیلاتران	۱۷
کارسینومای بازوسلولار	۱
جمع	۱۸

قدرت سرایت آن تا حدی است که با مقاربت اسکان سرایت دارد. دیده شده که بخودی خود از بین رفته است و یا با برداشتن آن توسط چاقوی الکتریکی کاملاً بهبودی یافته و عود نکرده است. تصویر هیستولوژیک آن یک پرولیفراسیون شدید طبقه مالپیگی می‌باشد.

سلولهای اپی تلیال بیشتر خیزدار بنظر میرسند و علاوه ارتشاح سلولهای آسای نیز در زیر این طبقه چین خورده و افزایش یافته مالپیگی جلب نظر مینماید.

در پاره‌ای از موارد این شبه تومور نمای کاملاً تومورال بیخود میگردد. اندازه آن بزرگ شده و گاه قطر ضایعه تا چندین سانتیمتر میرسد و در این هنگام آنرا Giant Condylomata Accuminata می‌نامند.

گاه در تصویر هیستولوژیک این ضایعه علائمی بدخیم بودن آن وجود دارد و اتفاق میافتد که آنرا بعنوان یک تومور بدخیم گزارش دهند.

این ضایعه اولین بار توسط Buschke در سال ۱۸۹۶ شرح داده شد. اخیراً Leffler و Lepaw سال ۱۹۶۰ آنرا گزارش کرده و مورد بحث قرار داده‌اند.

Davies صد مورد تومور آلت تناسلی را که بین سالهای ۱۹۴۶ تا ۱۹۶۳ بعنوان سرطان به مراکز تحقیقاتی سرطان گزارش شده است بررسی نمود.

تابلو شماره ۵ تعداد انواع گوناگون ضایعات را در این ۱۰۰ مورد نشان میدهد.

تابلو شماره ۵

Type of lesion	No
Giant Condyloma Accnminata	24
Malignant Condyloma	15
Solid Papillary Epithelioma	17
Squamou Cell Carcinoma	35
Basal Cell Carcinoma	4
Miscellaneous	5
Total	100

Davies تا کید میکند که در ۲۴ مورد G. codyl. Acc. فقط در یک مورد علائم بدخیمی سلولی مشاهده کرده است. این محقق خود شرح حال سه مورد دیگر از این ضایعه را گزارش می نماید که بسبب جالب بودن مختصراً در زیر شرح داده میشود:

بیمار اول :

۵ ساله - بسبب تومور سرآلت G. Condyl. Acc. مورد عمل جراحی قرار گرفت. بیمار دو سال بعد بر اثر ابتلاء بیک پیلونفریت مزمن پیشرفته فوت نمود. در اتوپسی هیچگونه علائمی که دال بوجود سرطان یا کانونهای متاستاتیک باشد مشاهده نشد.

بیمار دوم :

۸ ساله - بیمار از ۲ سالگی مبتلا بیک Wart سرآلت بوده است بعلا افزایش اندازه این ضایعه قسمتی از آلت برداشته میشود. در آرنایش هیستولوژیک هیچگونه علائمی که دال بر بدخیمی ضایعه باشد ملاحظه نگردید.

بیمار سوم :

۳۰ ساله - در ۱۹۴۸ مبتلا به Wart آلت میگردد. در سال ۱۹۶۰ بسبب اینکه Wart بزرگ شده و تقریباً تمامی سرآلت را اشغال میکند

از این ضایعه بیروسی بعمل نیاید. در مطالعه هیستولوژیک کانون شکوک به سرطان مشاهده می شود و بهمین سبب اسپوتاسیون آلت انجام میگردد.

در سال ۱۹۶۳ کانون متاستاتیک در کشالذ ران جلب توجه می کند.

Davies عقیده دارد که بطور کلی این ضایعه (G. Condyl. Acc.) خوش خیم است و امکان بدخیم شدن آن خیلی نادر است (بیمارش ۳) برخلاف Shabad این ضایعه را در ردیف ضایعات Precancerous قرار میدهد. این محقق ۲۵ مورد ضایعات سرآلت را در بیمارستان Botkin مسکو مورد بررسی قرار داد و بدین نتیجه رسید که ۱۰۰ مورد سرطان حقیقی و نوع Squamous Cell Ca. میباشد ۹۹ مورد Papilloma و مابقی ضایعات با اصطلاح Precancerous هستند (بعضی از محققین ضایعات مختلفه آلت از جمله Chronic Balanopostitis راجعه ضایعات Precancerous بحساب می آورند).

Shabad شخصاً ۴ مورد بیمار مبتلا به سرطان سرآلت را مورد بررسی قرار داد. از این تعداد ۸ مورد ابتلاء به Papilloma داشته اند که در آنها تغییرات سرطانی ملاحظه گردیده است.

یک مورد با اصطلاح Leukoplakia بوده است که در آن باز تغییرات سرطانی دیده شده است.

چنانچه قبلاً نیز تذکر داده شد - در ۲ خرگوش آزمایشگاهی که توسط Shabad در آنها سرطان تجربی ایجاد شده بود ضایعات هیستولوژیک ایجاد شده از قرار زیر بوده است:

- 1- Diffuse Irregular Epithellia Hyperplasia.
- 2- Nodular Proliferation
- 3- Papilloma
- 4- Cancer

ضایعات میکروسکوپی که مشروحه در فوق نزد خرگوش کاملاً شباهت به ضایعات دیده شده در انسان دارد. خصوصاً ضایعات با اصطلاح پاپیلومای خرگوش شبیه به پاپیلومای نوع ویرال انسانی است.

مشاهدات کلینیکی و تجربی Shabad این نکته را روشن میسازد که ضایعات تومورال سر آلت را اعم از آنها نیکه کاملاً بدخیم هستند و یا آندسته که با اصطلاح Precancerous میباشند که بالاخره روزی بطور حتم بدخیم خواهند شد - بایستی مجدداً تحت دربان قرار گیرند. اسپوتاسیون توتال و یا پارسیل کاملاً اندیکاسیون دارد.

تومورهای غیر اپیدرمیک آلت

این تومورها بندرت در لیتراتور طبی گزارش شده است.

Beck برای اولین بار در سال ۱۸۷۲ موردی از فیبروسارکوم آلت را شرح داد.

Joelson در سال ۱۹۲۴ سی و پنج مورد گزارشات منتشره در تمام جهان را تا آن روز

گرد آوری کرد.

اخیراً Picatoste ۵ بیمار مبتلا به تومورهای غیر اپیدرمیک را مطالعه نمود. از این عده

۱۹ مورد فیبروسارکوم - ۷ مورد Kaposi Sarcoma، ۵ مورد Myosarcoma، ۲ مورد

Endothelioma و بالاخره ۳ مورد سارکوم Undifferentiated و خود نیز یک مورد به آن

Lciomyosarcoma بان اضافه کرده است.

Fraser از انگلستان یک مورد Myxosarcoma نزد مرد ۶۸ ساله که دچار phimosis

بوده است گزارش بینماید.

از تومورهای دیگر آلت Malignant Melanoma می باشد.

این تومور بندرت گزارش شده است بطوری که تا بحال فقط ۲ مورد در لیتراتور طبی

منتشر شده است.

خلاصه و نتیجه

سرطان سرآلت بین مللی که شرایط بهداشتی مناسب ندارند و کودکان خود را ختنه نمیکنند

بیماری نسبتاً شایعی است. با ایکنس در اجتماعاتی که ختنه انجام میشود و بخصوص در روزهای

اول تولد این عمل انجام میگردد سرطان سرآلت دیده نشده است.

Smegma (Noncornified Granular Cells) مشتق از پوشش مالپیگی یک ماده سرطان

زاست. در سنین اول زندگی تراکم این ماده از هر موقع دیگر زیادتر می باشد.

بنا بر این عمل ختنه نه تنها از جمله واجبات است بلکه میبایستی این عمل در روزهای

اول تولد انجام گیرد.

ما در بررسی خود در طی ۱۰ سال اخیر به ۱۸ سرطان سرآلت تناسلی مرد برخورد نمودیم

که از این عده ۴ نفر مسلمان، ۲ نفر زرتشتی و دو نفر عیسوی بوده اند. نزد کامپیان این بیماری

مشاهده نشد.

در کشور ما اکثریت جمعیت مسلمان هستند و بر حسب دستور دین بین اسلام ختنل

ختنه میبایستی انجام گیرد و از جمله واجبات است اما متأسفانه ختنه دیر انجام میگردد و گاه

در سنین قبل از بلوغ (۱۰-۱۴ سالگی) بهادرت باین عمل میشود. بنظر می رسد که در این

سنین ماده سرطانزای اسمگما (Smegma) از خود اثر گذاشته باشد. روی این اصل شیوع این بیماری سابقین جمعیت مسلمان از طرفی و اقلیت های مسیحی و زرتشتی از طرف دیگر که در بین آنها عمل ختنه رایج نیست و با در نظر گرفتن نسبت درصد جمعیت تقریباً یکسان است. بنظر ما مؤسسات بهداشتی و اطباء بایستی کوشش نمایند و مردم را تشویق کنند که کودکان پسر را در همان روزهای اول تولد ختنه کنند.

از سوی دیگر پیدایش هر نوع توموری در سر آلت بایستی مشکوک به سرطان تلقی گردد و بیوپسی و آزمایش هیستولوژیکی انجام گیرد. در صورت سرطانی بودن امپوتاسیون کامل و در صورت خوش خیم بودن برداشتن ضایعه بطور کامل توصیه میشود.

بدین وسیله از جناب آقای دکتر آرمین استاد و رئیس گروه آسیب شناسی دانشکده پزشکی و جناب آقای دکتر رحمتیان استاد و رئیس بخش تحقیقات سرطان بیمارستان بهلولی که اجازه استناد از آرشیو پاتولوژی را به نویسندگان مرحمت فرمودند صمیمانه تشکر میشود.

REFERENCES

- 1- Cavies, Sylvian : Giant Condyloma Accuminata : Incidence among cases diagnosed as carcinoma of the penis. J. Clin. Path 18 : 142 - 6, March. 1965.
- 2- Dodge , O. G. & Linsell, C. A. : Carcinoma of the Penis in Uganda and Kenya, Africans. Brit. Jour. of Urology, 37: 223-6, Apr 1965.
- 3- Fraser, G. A. : Myosarcoma of the Penis; A. Case report. Brit. Jour. of Urology 37 : 465 -7, Apr. 1965.
- 4- Schneiderman, C. et Al. : Malignant Melanoma of the penis., Journal of Urology 93 : 615-7 ' May 1965.
- 5- Shabad, A. L. : Some Aspects of Etiology and Prevention of Penile Cancer Journal of Urology 92 : 696 - 702 , Dec. 1964.
- 9- Tan, R. E. : Observation of Caecinoma of the Penis at Macassar and its Environs (South Celebes). Journal of Urology 89 : 404, 1963.
- 7- Willis , R. A. : Pathology of Tumors. Third Edition. PP. 89, 97, 247. 265. 286 - 8, 467 , 600, 602 , 740 . Butler Worths and Co. London , 1960.